

# HEPATOTOXICIDAD DE LA MALEZA *HELIOTROPIUM indicum* L. (RABO DE ALACRAN) FAMILIA BORAGINACEAE.

Hepatotoxicity of the weed *Heliotropium indicum* L. (Rabo de alacrán) Boraginaceae family.

Joyce Morris de Sanz \*  
Rafael Román B. \*  
Omar Zambrano \*\*

\* Facultad de Ciencias Veterinarias  
Universidad del Zulia  
Maracaibo, Estado Zulia, Venezuela

\*\* Facultad de Agronomía  
Universidad del Zulia  
Maracaibo, Estado Zulia, Venezuela

## RESUMEN

Se recolectó *Heliotropium indicum* L., con objeto de establecer, su taxonomía botánica e ilustración de la especie, distribución regional y nacional y, estudiar su toxicidad hepática. Para tal efecto, se utilizaron ratas y perros, a los cuales se les administró el material seco y molido de la planta, bajo la formulación de gránulos y de suspensión, en dosis de 0%, 1%, 10% y 25%, durante un lapso de 40 y 60 días. Finalizado el tiempo, se hicieron los correspondientes estudios histopatológicos de muestras de sus hígados. Tanto en ratas como en perros, los resultados evidenciaron: Hepatotoxicidad aguda, moderada o leve; en ciertos casos hubo necrosis y fibrosis celular, lo cual se produjo con la administración de todas las diferentes dosis ensayadas de Rabo de alacrán, al 1% 10% y 25% respectivamente.

**Palabras claves:** *Heliotropium indicum*, L., hepatotoxicidad, distribución.

## ABSTRACT

The harvesting of *Heliotropium indicum* L., was made in order to establish both, botanical characterization and its national and regional distribution of the plant. Hepatic toxicity activity was studied using rats and dogs treated with dry powdered extract of the plant, in the form of granules and suspension, at the dose of 0%, 1%, 10% and 25%, over a period of 40 and 60 days respectively. Histopathological studies of liver tissue samples obtained from these experimental animals were performed. The studies showed in both, rats and dogs, acute, moderate and slight hepatotoxicity, followed by cellular necrosis in some cases. This result was consistent with the different doses tested, of 1%, 10% and 25% of the plant Rabo de alacrán.

**Key words:** *Heliotropium indicum* L., hepatotoxicosis, distribution.

## INTRODUCCION

Numerosas plantas de ocurrencia natural en los potreros han sido relacionadas con problemas de toxicidad en los animales que las consumen, debido a la presencia de fitotoxinas, cuyos principios activos pueden lesionar órganos o sistemas biológicos funcionales en estas especies. Entre las plantas tóxicas se cita el *Heliotropium indicum* L. (Rabo de alacrán), que es una planta silvestre, aclimatada del viejo continente, ampliamente distribuida en las regiones tropicales, considerándosele pantropical.

En Venezuela el Rabo de alacrán recibe también los nombres de borrajón y gallito; se localiza desde la sabana hasta la selva decidua o el bosque tropical; tiene un período de floración que abarca todo el año, siendo más marcada en la época seca; se le conoce como maleza de diferentes cultivos, donde es medianamente nociva, a pesar de ser agresiva. Como maleza de las pasturas se considera medianamente perjudicial en los potreros de pangola *Digitaria decumbens* y de guinea *Panicum maximum* donde se halla profundamente distribuida [1, 4, 9, 14, 15].

El Rabo de alacrán, pertenece a la familia de las *Boraginaceae*, que es una de las tres familias que principalmente han sido reportadas por contener alcaloides derivados de la pirrolizidina. Esta planta contiene en su composición la Indicina, presente en mayor proporción en forma de N-óxido, un nuevo alcaloide pirrolizilínico [6, 7].

La acción de los compuestos tóxicos presentes en esta maleza, presumiblemente producen efectos de alteraciones irreversibles en el hígado y en los pulmones [10, 13] y como consecuencia, al lesionar el hepatocito puede producir cambios en la permeabilidad celular del órgano al interferir en los procesos metabólicos allí existentes y en forma tardía lesiones subletales o de necrosis de la célula hepática. Mediante estos procesos se pueden originar problemas de fotosensibilidad secundaria en la ganadería bovina [2, 5, 8, 11].

En este trabajo de investigación se han establecido los siguientes objetivos:

- Caracterizar, identificar e ilustrar botánicamente la especie *Heliotropium indicum* L. (Rabo de alacrán) en el Estado Zulia, señalando su distribución a nivel regional y nacional.
- Determinar experimentalmente los efectos hepatotóxicos del suministro de Rabo de alacrán en el alimento de algunas especies de mamíferos.

#### DESCRIPCION DE LA ESPECIE BOTANICA

*Heliotropium indicum* L., Sp. PL/130.1.753 tipo Patrick Browne. s.n. Linn 179.2 Fam *Boraginaceae*.

Hierba erecta, de 10-150 cm de altura; tallo verde pálido, moderadamente hispido-pubescente; hojas alternas, pecioladas, deltadas a ovadas las más grandes, las más pequeñas ovado-lanceoladas; inflorescencia cima terminal, solitaria, con el extremo en forma de espiral; corola, azul o blanca, flores en número de 50 o más por cima, sésiles; fruto lateralmente comprimido, de 2-3,5 mm de longitud por 1.5-2 mm de ancho, acostillado, glabro, profundamente bilobulado, angulado, separándose en la madurez en cuatro clusas uniseminadas, Fig. 1.

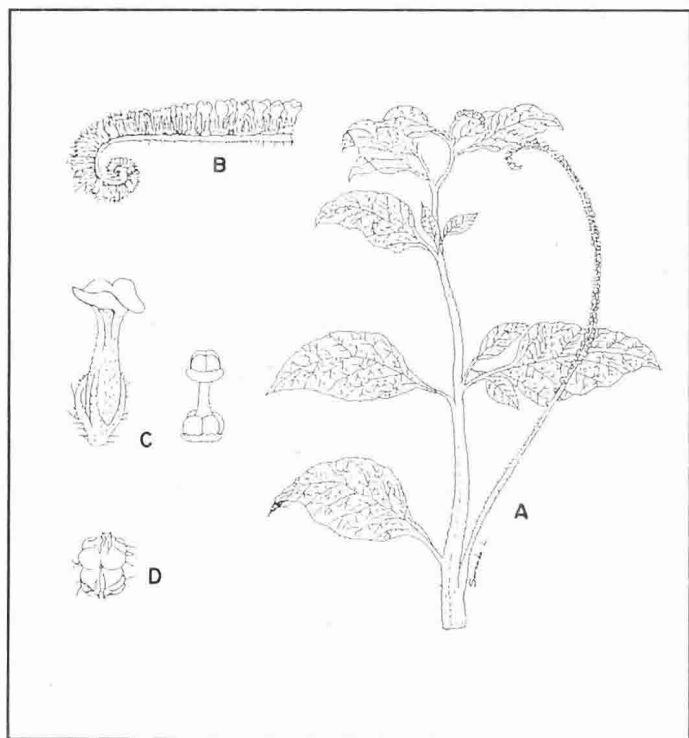


Fig. 1. *Heliotropium Indicum* L. A) aspecto general de la planta, B) detalle de la inflorescencia. C) la flor, gineceo mostrando el disco estigmático. d) fruto.

Se han realizado estudios botánicos de la planta a nivel nacional, siendo importantes del Estado Zulia los siguientes: Machiques, Ijzasa Madriz 473 (VEN); Departamento Perijá, Aricuaizá Rutkis Morillo 9216 (VEN); Casigua el Cubo, G. Bunting 7344 (VEN); Caserío Orillas del Río Catatumbo, Distrito

Colón, J. Lescauboura 9 (VEN); Finca El Cacao, Municipio Santa Bárbara, Distrito Colón J.- Steyermark 100207 (VEN); Reserva del Embalse Pueblo Viejo, Orillas de Camino, Municipio Miranda, Zambrano 2199 (HERZU-VEN); alrededores de la Concepción, Palito Blanco, Municipio J.E. Lossada, Zambrano 2241 (HERZU); Sector La Cuestecita, Vía El Mecocal, La Trasmerana, Municipio Miranda, Zambrano-Morris 2300 (HERZU).

#### MATERIALES Y METODOS

##### Procedimiento Experimental

Las muestras "in vivo" de *Heliotropium indicum* L. fueron recolectadas a fin de proceder a su descripción e ilustración. La determinación botánica se realizó con material de herbarios. Una vez revisado el material existente tanto en el Herbario Nacional (VEN) como en el Herbario de la Facultad de Agronomía de la Universidad del Zulia (HERZU), se procedió a establecer la distribución regional y nacional de la especie, Figs. 2 y 3.

Posteriormente a la identificación de la planta, se recolectó el material experimental, el cual fue secado y pulverizado para su preparación en forma de suspensión y de gránulos, en las diferentes concentraciones propuestas por el diseño experimental, para suministrarlo a los perros y ratas en los cuales se efectuó el estudio histopatológico de su acción.

##### Determinación en Perros:

Cuatro grupos de perros adultos compuestos por 4 animales por grupo, con igual número de machos y hembras, de aproximadamente 20 kgs de peso corporal, identificados como grupos A, B, C, y D, fueron sometidos a la dosificación de 10 ml. de suspensión de Rabo de alacrán a las concentraciones de 0%, 1%, 10% y 25% respectivamente, dos veces por semana, por vía oral y durante un período de 60 días. El grupo asignado a la concentración 0% se constituyó en el control, recibiendo 10 ml. de solución fisiológica al 0,9%.

##### Experimento en Ratas:

Sobre cuatro grupos de ratas adultas, con igualdad de número de machos y de hembras, con un peso entre 200 y 300 g., se ensayó el efecto de la planta suministrándoles durante 40 días una ración de gránulos preparados con Rabo de alacrán pulverizado y alimento concentrado para roedores, en concentraciones de 0%, 1%, 10 y 25 en peso, respectivamente.

Finalizado el período del ensayo se sacrificaron los animales, se realizó la necropsia y se extrajeron muestras de hígado, para la realización del estudio histopatológico.

##### Análisis Fitoquímico:

Un mililitro de las fracciones de extracción de fitotoxinas, correspondientes a: alcaloides, terpenos y compuestos neutros y, compuestos ácidos y fenoles; evaporadas y redisueltas en agua destilada, fueron administradas por vía oral, mediante cánula, a ratas en el laboratorio durante un lapso de tres días. Al cabo de este tiempo fueron sacrificadas y se efectuó estudio histopatológico al hígado.

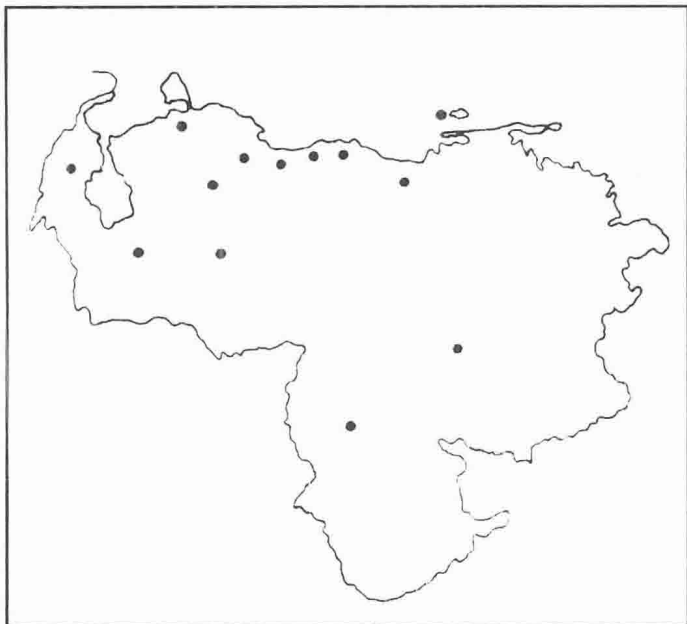


Fig. 2 Distribución geográfica de *Heliotropium indicum* en Venezuela.

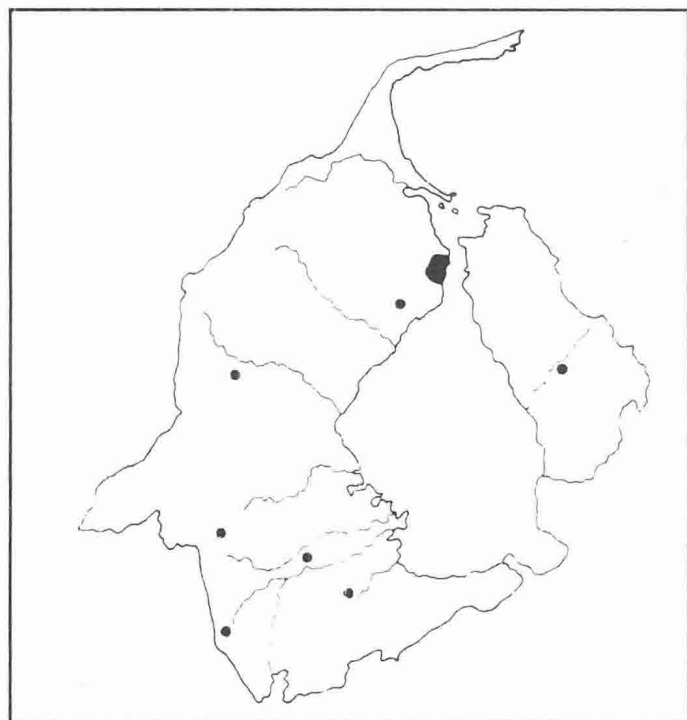


Fig. 3 Distribución geográfica de *Heliotropium indicum* en el Estado Zulia.

## RESULTADOS Y DISCUSION

### Diagnóstico histopatológico.

El estudio de las muestras de hígado en ratas evidenció:

**Dosis 1%:** Hepatopatía tóxica difusa aguda, leve, experimental por *Heliotropium indicum* L. Se observó fragmentos de hígado con leve degeneración a nivel del hepatocito, con citoplasma

algo granular, núcleo normal. Gránulos de pequeño tamaño PAS (+) en citoplasma de hepatocitos.

**Dosis 10%:** Hepatopatía tóxica aguda, leve, experimental por *Heliotropium indicum* L. En el fragmento de hígado se observó degeneración leve de hepatocitos, citoplasma granular, hiperemia moderada de vasos sanguíneos. Gránulos de pequeño tamaño PAS (+) en citoplasma de hepatocitos.

**Dosis 25%:** Hepatopatía tóxica, aguda, moderada, difusa experimental por *Heliotropium indicum* L. Se observó degeneración y megalocitosis moderada de hepatocitos, citoplasma granular o con vacuolas de pequeño y mediano tamaño. Núcleo grande con cromatina y nucleólo prominente, infiltración leve de mononucleares en espacios porta. Hiperemia marcada de vasos sanguíneos de sinusoides hepáticos. Gránulos de pequeño tamaño PAS (+) en citoplasma de hepatocitos, al corte consistencia blanda, Fig. 4.

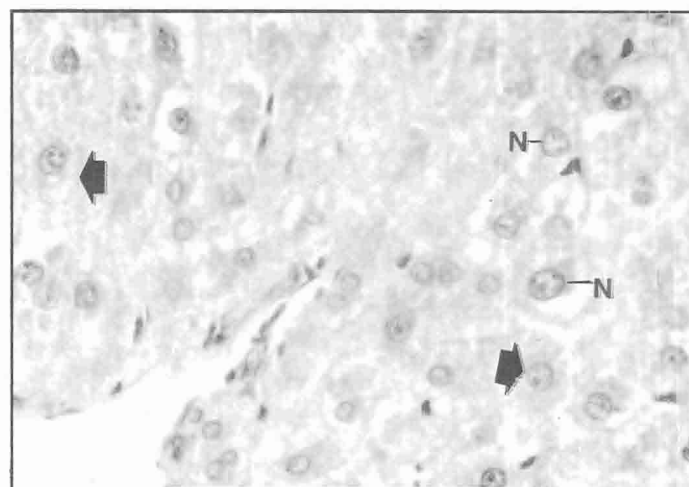


Fig. 4. Micrografía óptica de hígado de rata después de la administración de dieta al 25%, por 40 días de *Heliotropium indicum* L. Trabéculas de hepatocitos con citoplasma finamente granular (flecha), núcleos (N) grandes con nucleólo (N) prominente. (500 x HE).

**Control:** Fragmentos de hígado donde se observa estructura histológica sin lesiones aparentes.

El estudio de las muestras de hígado en perros, evidenció:

**Dosis 1%:** Hepatopatía tóxica aguda, moderada con esteatosis focal leve, experimental por *Heliotropium indicum* L. Se describen fragmentos de hígado donde se observa degeneración de trabéculas de hepatocito más marcada, sobre todo en hepatocitos alrededor del acino (Periacinar). Megalocitosis difusa con citoplasma granular y vacuolas de pequeño tamaño, disminución aparente de espacios sinusoidales e hiperemia de vasos sanguíneos a nivel de espacios porta, área focal de hepatocitos aumentados de tamaño con grandes vacuolas vacías y citoplasma reticular con núcleo grande, con cromatina laxa fragmentada y nucleolo prominente. A nivel de citoplasma de hepatocitos a manera focal se observó gránulos PAS (+), Fig. 5.

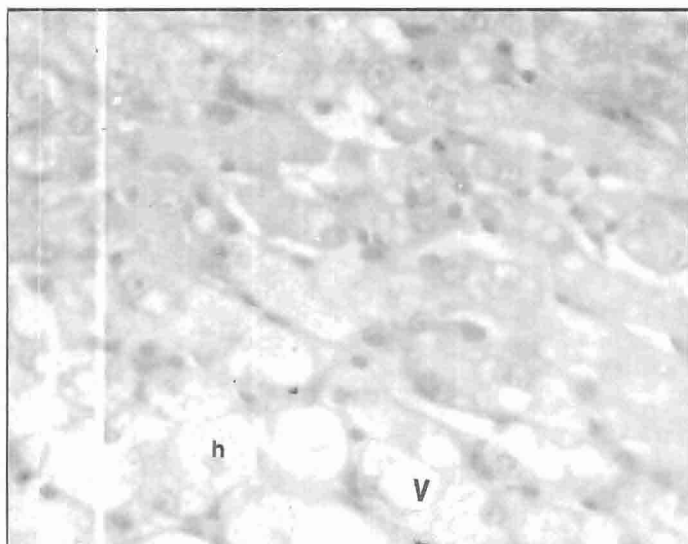


Fig. 5. Micrografía óptica de hígado de canino después de la administración de dieta al 1%, por 60 días de macerado de *Heliotropium indicum* L. Hepatocitos (h) con megalocitosis, citoplasma con grandes vacuolas (V). (500 x HE).

**Dosis 10%:** Hepatopatía moderada con fibrosis leve experimental por *Heliotropium indicum* L. Varios fragmentos de hígado donde se observa degeneración y megalocitosis de trabéculas de hepatocitos. A nivel de espacios porta existe infiltrado mononuclear moderado, fibrosis moderada e hiperemia marcada de vasos sanguíneos porta y de sinusoides. A nivel de algunos acinos hepáticos se observa necrosis de hepatocitos, algunos periacinarios y otros centrilobulillares con infiltrado focal. En la cara visceral del hígado se observaron los lóbulos derechos adheridos por bandas de fibrina y tres zonas bien circunscritas en los bordes de aproximadamente 0,2 a 0,5 cms. de diámetro, respectivamente, Fig. 6.

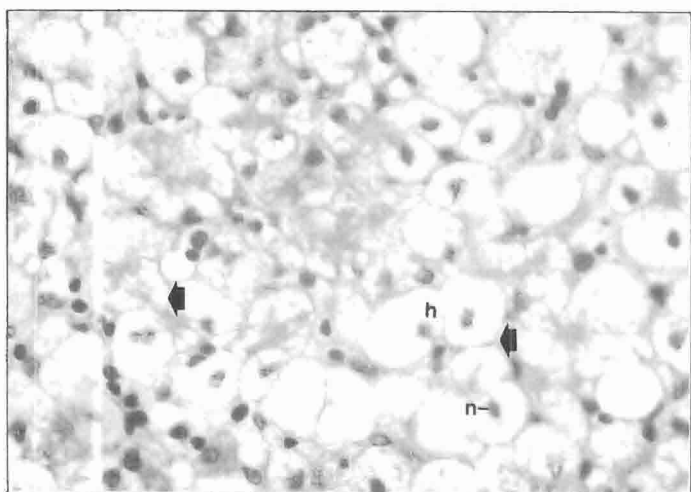


Fig. 6. Micrografía óptica de hígado de canino después de la administración de dieta al 10%, por 60 días de *Heliotropium indicum* L. Degeneración y megalocitosis de hepatocitos (H), desorganización de trabéculas de hepatocitos con disminución de espacios sinusoidales (flechas). Núcleos (N) retraídos. Escasa cantidad de gránulos PAS (+) intracitoplasmáticos. 500 x PAS.

**Dosis 25%:** Hepatopatía tóxica aguda, severa con esteatosis focal moderada por *Heliotropium indicum* L. Se describe en varios fragmentos de hígado degeneración y megalocitosis de trabéculas de hepatocitos difusa, con marcada vacuolización del citoplasma de los mismos.

Áreas subcapsulares focales que muestran hepatocitos con megalocitosis con grandes vacuolas vacías y citoplasma reticular con núcleo grande, con cromatina laxa y nucleólo prominente. Otras áreas mostraron marcada degeneración de hepatocitos, con núcleos picnóticos y rodeados de infiltrado celular mononuclear focal. Los lóbulos del hígado se encontraban adheridos por sus bandas de fibrina.

En varios lóbulos hepáticos se observó pequeñas áreas blanquecinas a manera de puntos en la cápsula del órgano, Fig. 7.

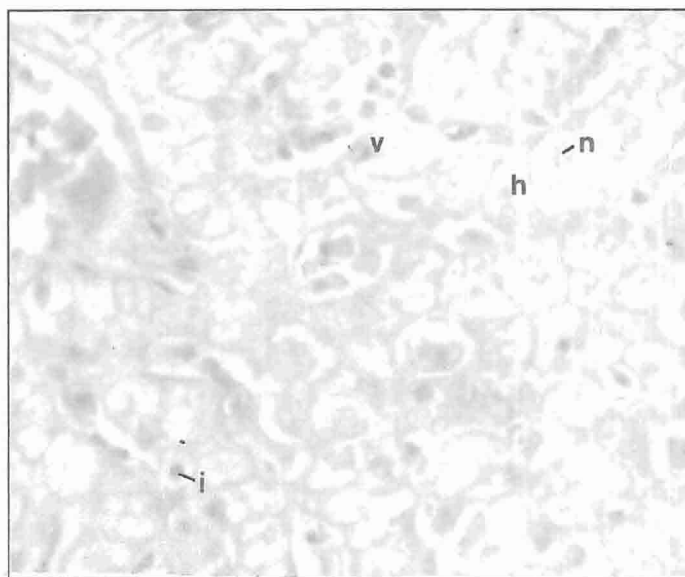


Fig. 7. Micrografía óptica de hígado de canino después de la administración de dieta al 25%, por 60 días de *Heliotropium indicum* L. Hepatocitos (H) con megalocitosis difusa, citoplasma con grandes vacuolas (V), núcleo grande con nucleólo prominente (N). Infiltrado mononuclear (i) moderado en sinusoides e hiperemia de los mismos (500 x HE).

**Control:** Fragmentos de hígado donde se observa estructura histológica sin lesiones aparentes.

#### Análisis Fitoquímico:

**Fracción Alcaloides:** Cortes histológicos preparados con coloración de hematoxilina y eosina, mostraron aumentos intermedios donde destacan áreas de destrucción celular hepática en más de un 35% de la población general, destruidos en forma difusa, irregular y alternada con megalocitosis de células vecinas. Las células hepáticas que se conservan lucen inclusiones finamente granulosas, cromatina poco densa y nucleólo prominente, algunas con binucleación y balonamiento. Otras células hepáticas han perdido el núcleo y la membrana celular, luciendo disgregado el componente protoplasmático celular, Fig. 8.

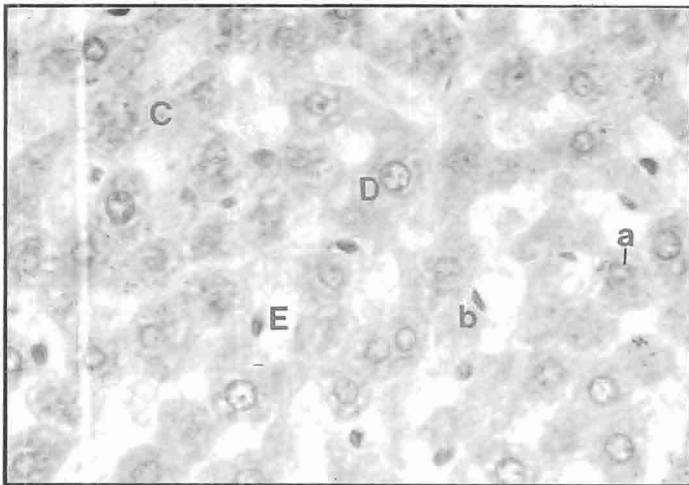


Fig. 8. Hematoxilina x 40. a. Hepatocitos ingurgitados con megalocitosis e inclusiones citoplásmicas; b. Signos regenerativos (binucleación); C. Carriorexís; D. Vacuolas de inclusión citoplásmica; E. Células de Kupffer incrementadas en número y tamaño. Patrones indicativos de Hepatotoxicidad aguda difusa. Fracción alcaloides.

#### Fracción compuestos neutros y terpenos:

Se observó con coloración de hematoxilina y eosina, áreas donde destacan pequeñas zonas de necrosis con destrucción de la membrana citoplasmática del hepatocito con núcleos disminuidos, los cuales llegan a mostrar cariorrexís.

Se observan así mismo gránulos e inclusiones protoplasmáticas en los hepatocitos, los cuales lucen ingurgitados con megalocitosis y signos de regeneración en otras áreas. El patrón lobulillar se altera en las zonas con signos de necrosis, Fig. 9.

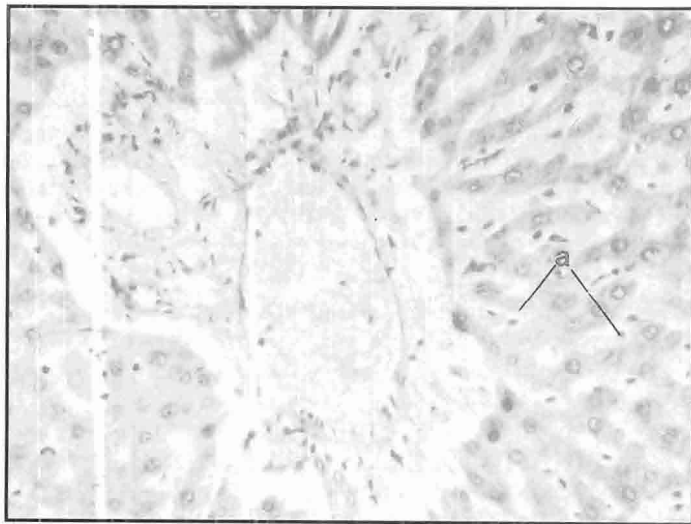


Fig. 9. Tricrómico de Masson x 90. (Con filtro polarizador). (a) Células de Kupffer incrementadas en número y tamaño. Fracción compuestos neutros y terpenos.

#### Fracción ácidos débiles y fenoles:

Se observó lobulillos hepáticos conservados, sin alteración hepatocelular.

#### Examen del control:

Células hepáticas presentando estructura y morfología conservada, dispuestas en cordones con patrón lobulillar conservado. Las coloraciones especiales no mostraron alteraciones.

Las lesiones observadas evidenciaron **Hepatopatía Tóxica aguda, moderada, con fibrosis leve o con esteatosis focal**. Estas lesiones se produjeron con todas las dosis empleadas en el experimento, 1%, 10%, y 25%, respectivamente, lo cual nos permite aseverar que las ratas y los perros fueron sensibles a las dosis de la maleza Rabo de alacrán ingerida durante el experimento; y que ésta causa lesiones hepáticas directas [3, 12].

#### CONCLUSIONES

La maleza Rabo de alacrán, posee principios activos hepatotóxicos para las ratas y los perros.

La acción hepatotóxica fue demostrada en ambas especies, mediante estudios histopatológicos de los hígados examinados.

Las ratas mostraron ser muy sensibles a las fitotóxicas presentes en el Rabo de alacrán, y los hígados obtenidos y estudiados mostraron lesiones anatomopatológicas frente a fracciones del análisis fitoquímico.

El Rabo de alacrán, presenta distribución amplia en el país y en el Estado Zulia.

#### RECOMENDACIONES

1.- Conociéndose que ciertas plantas que contienen alcaloides de la pirrolizidina, triterpenos policíclicos y ciertos polipéptidos cíclicos tóxicos, producen fotosensibilidad **Hepatógena**, y que esto altera la actividad de ciertas enzimas hepáticas, podría ser factible que la maleza Rabo de alacrán origine problemas de esta naturaleza en bovinos; por lo que serían recomendables nuevos trabajos, específicamente en esta especie de mamíferos, dado que es una maleza que abunda en el medio y se mantiene verde en épocas de sequía.

2.- Evitar la automedicación y el consumo medicinal de esta maleza, de uso popular en ciertas regiones del país, por los efectos tóxicos observados en el hígado de los animales utilizados en este ensayo.

#### AGRADECIMIENTO

Al Consejo de Desarrollo Científico y Humanístico de la Universidad del Zulia (CONDES) y a la División de Investigación de la Facultad de Ciencias Veterinarias de la Universidad del Zulia, por su apoyo económico.

#### REFERENCIAS BIBLIOGRAFICAS

- [1] Cárdenas, J.C. y Jerry, D. Tropical Weeds, Instituto Colombiano Agropecuario. Bogotá, Colombia. 1972.

- [2] Cheeke, P.R. Toxicity and Metabolism of Pyrrolizidine Alkaloids.- Journal Animal Science, 66. 2343 - 2350. 1988.
- [3] Duncan, J.R. and Prasse, K. Clinical Pathology, Chapter 7. (Liver).- Iowa State University Press. Ames, Iowa. USA 1977-1986.
- [4] Faría, S. Nora. Estudio preliminar sobre las malezas más comunes en algunas explotaciones pecuarias del Dtto. Urdaneta, Estado Zulia. Trabajo de Ascenso. Facultad de Agronomía. Universidad del Zulia. Maracaibo, Venezuela. 1972.
- [5] Harper, P.; Walker, K.H.; Krahenbuhl, R.E. and Christie, B.M. Pyrrolizidine Alkaloids Poisoning in Calves due to Contamination of Straw by *Heliotropium europeum*. Australian Veterinay Jornal 62. 382 - 383. 1985.
- [6] Ketterer, P.J.; Glouver, P.E. and Smith, L.W. Blue Heliotrope *Heliotropium amplexicaule* Poisoning in Cattle. Australian Veterinay Journal. 64. 115 - 117. 1987.
- [7] Mattocks, A.R.; Schoental, R.; Crowley, H.C. and Culvenor, C.C.J. Indicine: The Mayor Alkaloid of *Heliotropim indicum* L., Journal. Chem. 5400-3. 1961
- [8] Moreno H., O. y col. Instituto Colombiano Agropecuario ICA. Manual de Plantas Tóxicas para la Ganadería del Magdalena Medio. P.16 Boletín Técnico Nº 69. 1980.
- [9] Nash, D. y Moreno, N. Flora de Veracruz. *Boraginaceae*, Xalapa. Veracruz, México. 1981.
- [10] Repetto, M. Dr. C. y M. Toxicología Fundamental, Editorial Científica Médica. Segunda Edición. Barcelona, España. 1988.
- [11] Seaman, J.R., and Walker, K.M. Pyrrolizidine Alkaloids poisoning of Cattle Horses and New South Wales. Dep. Agric. and Vet. Animal. Australian Pag. 235-246 1985.
- [12] Sherlock, S. Patterns of Hepatocyte injury in man. The Lancet - Index. Volume One. April. 782 - 786. 1982
- [13] Shull, L.R. and Cheeke, P. R. Effect of Synthetic and natural toxicants on livestock. Journal of Animal Science. Vol. 57 Supple 2. 1983.
- [14] Stanley, P.C. y Williams, L.O. Flora de Guatemala. Fieldiana Botany 24. Part. XI Nº 1 y 2. Guatemala. 1970.
- [15] Steyermark, J. y Hubert, O. Flora del Avila. Sociedad Venezolana de Ciencias Naturales. Caracas, Venezuela. 1978.