
Actinomicosis pulmonar. Diagnóstico por punción-aspiración con aguja fina.

María del Carmen Gómez Mateo¹, Andrea Urbano Salcedo², Morelva Toro de Méndez², Antonio Ferrández Izquierdo^{1,3}.

¹Servicio de Anatomía Patológica, Hospital Clínico Universitario de Valencia, España.

²Cátedra de Citología, Departamento de Bioanálisis Clínico, Universidad de Los Andes. Mérida, Venezuela.

³Departamento de Patología, Servicio de Anatomía Patológica, Facultad de Medicina y Odontología, Universidad de Valencia, España.

Palabras clave: pulmón, actinomicosis pulmonar, punción-aspiración con aguja fina (PAAF).

Resumen. Se presentan 4 casos de actinomicosis pulmonar en pacientes mayores de 40 años, 2 de ellos con enfermedad pulmonar obstructiva crónica (EPOC), que mostraron un aumento de la tos productiva, episodios de disnea, hemoptisis y fiebre de larga evolución. En las radiografías de tórax de rutina se observaban imágenes segmentarias de consolidación aérea, sugestivas de cuadros neumónicos no resueltos o neoplasia. La tomografía axial computarizada (TAC) mostró hallazgos similares a los anteriores. Los cultivos de esputo y las pruebas de Mantoux fueron repetidamente negativos. Debido a la mala evolución de los pacientes y a los hallazgos radiológicos, se practicó una punción-aspiración con aguja fina (PAAF) para descartar neoplasia. En la citología se observaron conglomerados tridimensionales, de bordes filamentosos y aspecto algodonoso compatibles con *Actinomyces*. El tratamiento antibiótico produjo la mejoría del cuadro clínico y el seguimiento demostró la desaparición de las opacidades radiológicas. Actualmente, la actinomicosis pulmonar es infrecuente y la sintomatología inespecífica, por lo que puede confundirse con procesos neoplásicos. Por tanto, en pacientes con factores de riesgo, síntomas de neumonía subaguda e imágenes radiológicas de consolidación del parénquima es aconsejable considerar la posibilidad de actinomicosis pulmonar. Es una enfermedad tratable y su correcto diagnóstico mediante la PAAF evita al paciente pruebas diagnósticas más agresivas, retrasos en el diagnóstico y le permite una cura completa con tratamiento antibiótico.

Pulmonary actinomycosis. Fine needle aspiration diagnostic.*Invest Clin 2011 52(4): 358 - 364***Keywords:** lung, pulmonary actinomycosis, fine needle aspiration (FNA).

Abstract. We present four cases of pulmonary actinomycosis in patients over 40 years of age, two of them with chronic obstructive pulmonary disease (COPD), showing an increase in productive cough, episodes of dyspnea, hemoptysis and long-term fever. Routine chest radiographs revealed segmental air-space consolidation, suggestive of unresolved pneumonia or neoplasm. Computed tomography (CT) scan showed similar findings to the ones previously described. Sputum cultures for mycobacteriae and Mantoux tests were constantly negative. Due to the poor clinical and radiological outcome of the patients, a fine needle aspiration (FNA) was made to rule out a neoplasm. Tridimensional filamentous colonies of *Actinomyces* were observed in cytology. Antibiotic treatment resulted in an improvement of symptoms. The follow-up showed a decrease of the consolidation areas. Pulmonary actinomycosis is rare nowadays and clinical symptoms are unspecific and can be confused with a neoplasm process. Therefore, in patients with risk factors, symptoms of subacute pneumonia and radiologic findings of consolidation, it is advisable to consider pulmonary actinomycosis as a diagnostic possibility. It is a treatable disease and its correct diagnosis by FNA, avoids performing invasive diagnostic tests, delays in the diagnosis and allows for a complete cure by antibiotic therapy.

Recibido: 02-12-2010. Aceptado: 21-07-2011

INTRODUCCIÓN

La actinomicosis es una enfermedad infecciosa crónica granulomatosa, causada por un microorganismo gram positivo del género *Actinomyces*. Se trata de una bacteria anaerobia, no esporulada, de lento crecimiento, que forma ramas filamentosas, por lo que fue en un principio mal clasificada como hongo. Forma parte de la biota habitual de la cavidad oral, de la región cervico-vaginal y el colon y se tiñe con plata metenamina de Gomori. El *Actinomyces israelii* es la especie más frecuentemente aislada, aunque existen otras que también pueden causar infección (1).

La actinomicosis pulmonar es una infección poco frecuente, ya que representa

solo el 15%, frente a la infección cervicofacial (50-60%) y abdominopélvica (20%), aunque según algunas series, puede alcanzar un valor hasta del 25% (2,3).

La incidencia es mayor en varones (4). Así mismo, en la mayor parte de los casos se encuentra un factor predisponente, entre los que destacan: enolismo crónico, bronquitis crónica, tuberculosis (TBC) antigua, mal estado bucodental y bronquiectasias (2).

Las pruebas analíticas en estos casos muestran, con frecuencia, una velocidad de sedimentación globular (VSG) elevada y alteraciones en el hemograma (2, 3). Estos hallazgos son inespecíficos y podrían estar asociados a un proceso inflamatorio crónico, tanto de tipo infeccioso como neoplásico.

La infección por *Actinomyces spp.* es bien conocida como imitadora de malignidad tanto clínica como radiológicamente. Sus formas de presentación son variadas, pudiendo aparecer como un infiltrado pulmonar, una lesión cavitada o una masa tumoral que simula un carcinoma broncogénico. Además suele localizarse en zonas de parénquima pulmonar previamente lesionado, donde las condiciones de anaerobiosis permiten el crecimiento de esta bacteria (5). Por ello, deben considerarse en el diagnóstico diferencial de la TBC, el absceso pulmonar, el carcinoma y la neumonía atípica (6). La punción aspiración con aguja fina (PAAF) permite en estos casos establecer un diagnóstico más certero y sobre todo descartar una lesión maligna, evitando así intervenciones de carácter invasivo al paciente.

Se presentan 4 casos de actinomicosis pulmonar en pacientes oriundos de la provincia de Valencia (España), todos ellos con factores predisponentes y asociados a enfermedad pulmonar.

CASOS CLÍNICOS

Caso 1

Varón de 62 años con antecedentes de enfermedad pulmonar obstructiva crónica (EPOC) grave e insuficiencia respiratoria, con exacerbaciones frecuentes que requirieron múltiples internaciones. Se realizaron pruebas de serología viral y cultivo de esputo para micobacterias, que resultaron negativas. Las pruebas analíticas mostraron leucocitosis y elevación de la proteína C reactiva (PCR). La radiografía de tórax mostró una opacidad en el segmento apical del lóbulo inferior izquierdo de nueva aparición y que persistió a los 8 meses en las radiografías de control. Se le realizó una tomografía axial computarizada (TAC) sin contraste que confirmó la presencia de una masa en dicho segmento, con bordes espiculados y

dimensiones máximas de 41 x 36 mm, junto a ensanchamiento hilar izquierdo compatible con adenopatías y signos de enfisema centroacinar. Los datos descritos sugirieron una neoformación pulmonar (Fig. 1). Se decidió realizar una PAAF, requiriéndose practicar dos punciones sobre la lesión pulmonar, en las que se apreció gran número de polimorfonucleares neutrófilos y el hallazgo de conglomerados de bacterias que adoptaban un patrón algodonoso y filamentosos compatible con *Actinomyces*.

El paciente fue tratado con penicilina a dosis de 6.000.000 Unidades Internacionales (UI), cada 6 h, durante un mes, seguida de 500 mg de amoxicilina cada 8 h durante 5 meses más. En los controles radiológicos se observó reducción progresiva de la masa pulmonar y mejoría clínica.

Caso 2

Varón de 69 años, exfumador, con criterios clínicos de EPOC, diabetes mellitus no insulino dependiente en tratamiento, dislipemia y cardiopatía isquémica crónica con angioplastia. El paciente acudió a urgencia por presentar un cuadro febril de 2 semanas de evolución y tos seca, sin ningún otro síntoma. En las pruebas analíticas solicitadas destacó una leucocitosis con neutrofilia. La radiografía de tórax mostró infiltrados pulmonares en lóbulos superior e inferior izquierdo, confirmados por la TAC. El juicio clínico fue de síndrome febril prolongado por posible neumonía, la cual fue tratada empíricamente con cefotaxima. Al seguimiento clínico se encontró persistencia de la leucocitosis y elevación de la velocidad de sedimentación glomerular (VSG) y la PCR, con marcadores tumorales negativos. Del estudio microbiológico de esputo se aisló *Enterococcus faecalis* del grupo D. La prueba de Mantoux fue negativa, al igual que los hemocultivos seriados y los antígenos de neumococo y Legionella en orina. En la TAC persistían las lesiones anterior-

mente observadas y acompañadas de imágenes compatibles con adenopatías subcarinales. La citología del broncoaspirado informó repetidamente ausencia de lesiones malignas así como el estudio histopatológico de las biopsias endobronquiales. Ante la persistencia de la sintomatología clínica, de las imágenes radiológicas y la ausencia de un diagnóstico etiológico preciso, se procedió a solicitar una PAAF pulmonar guiada, en la que se observó un fondo de frotis sucio con

abundantes detritus, sangre y polimorfonucleares neutrófilos. Junto a ellos, llamó la atención la presencia de conglomerados de bacterias, tridimensionales y cianófilas compatible con bacterias tipo *Actinomyces* (Fig. 2).

Se instauró tratamiento antibiótico con ampicilina 1 g por vía intravenosa cada 6 horas, durante 4 semanas, seguido de tratamiento oral con 500 mg de amoxicilina cada 8 horas hasta completar los 6 meses

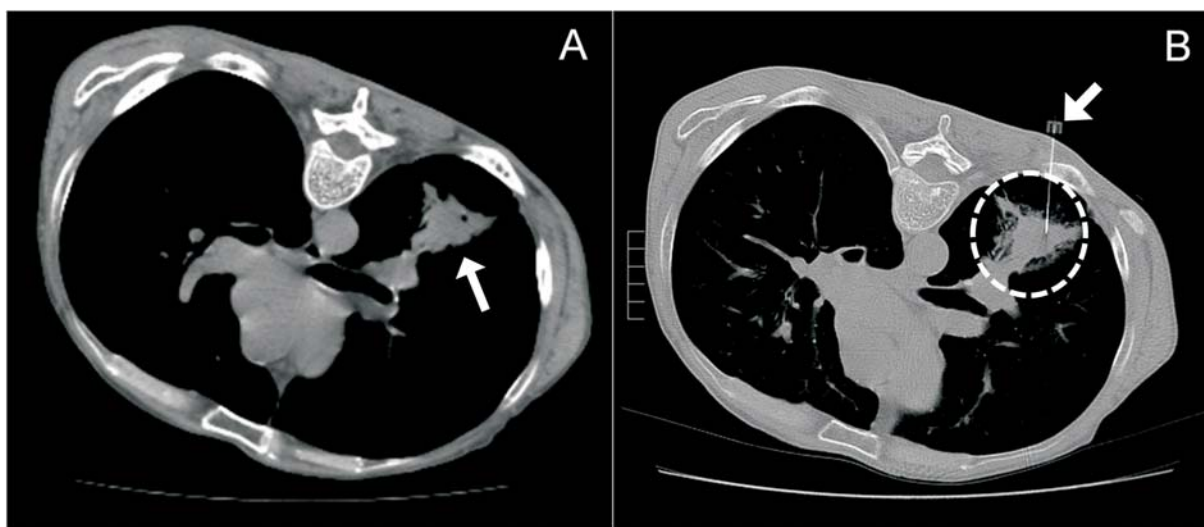


Fig. 1. A) Imagen de la TAC donde se observa una lesión hiperdensa, de bordes espiculados, sugestiva de neoformación pulmonar. B) Punción con aguja fina (PAAF) guiada por TAC.

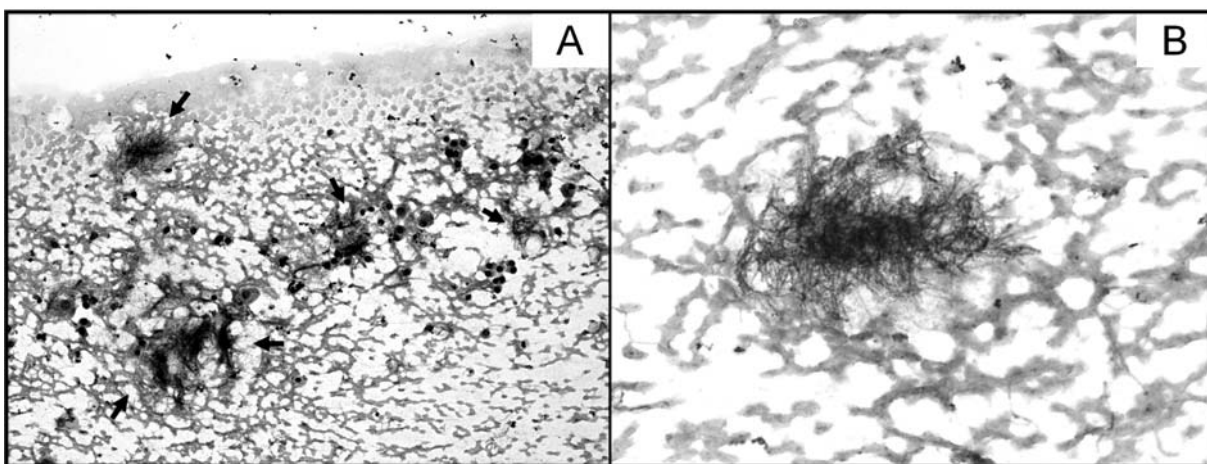


Fig. 2. PAAF pulmonar. Acúmulos tridimensionales algodonosos y filamentosos de gérmenes tipo *Actinomyces* sobre fondo hemático. Tinción de Papanicolaou A: 40X; B: 100X.

de tratamiento antibiótico, con la consiguiente disminución del infiltrado en el lóbulo superior izquierdo y desaparición de los nódulos de menor tamaño así como una mejoría clínica de la sintomatología. Las radiografías de seguimiento informaron una desaparición de las lesiones sólidas precedentes.

Caso 3

Varón de 41 años fumador, hábito enólico e indigente que presentaba episodios recurrentes de hemoptisis. Las pruebas de imagen revelaron una lesión cavitada en lóbulo superior derecho asociado a ensanchamiento mediastínico paratraqueal derecho compatible con neoplasia o, con menor probabilidad, TBC. En la TAC se observó un patrón micronodulillar difuso bilateral sugestivo de TBC. Los cultivos para micobacterias fueron negativos, realizándose por tanto una PAAF de la lesión de mayor tamaño, en la que se obtuvo material constituido principalmente por polimorfonucleares, así como aisladas imágenes de flora filamentosa de aspecto algodonoso, en cúmulos tridimensionales (Fig. 3).

El tratamiento antibiótico se realizó con 5.000.000 UI de penicilina G cada 6h durante 3 semanas seguido de 500 mg amoxicilina cada 8 horas durante 5 meses más.

La repetición de las imágenes 5 meses después reveló una disminución del tamaño de las lesiones.

Caso 4

Mujer de 68 años con antecedentes de hipertensión arterial, dislipemia, obesidad, hernia de hiato, esofagitis por reflujo y depresión, quien acudió a urgencias por dolor en hemitórax izquierdo irradiado hacia la espalda, con tos sin expectoración y disnea. Se evidenció en la radiografía de tórax una condensación en lóbulo superior derecho con componente atelectásico ya conocido. Los cultivos microbiológicos de esputo fueron repetidamente negativos y se realizó entonces una TAC, que describió una masa de 8 cm en dicho lóbulo, con adenopatías hiliares derechas, compatibles con un proceso neofornativo. Se decidió efectuar una PAAF, obteniéndose como resultado el diagnóstico de actinomicosis pulmonar.

El tratamiento instaurado fue con 5.000.000 UI de penicilina G cada 6 h durante 3 semanas seguido de 500 mg de amoxicilina cada 8 horas, observándose una mejoría parcial de la tos y la disnea y disminución de las lesiones radiológicas.

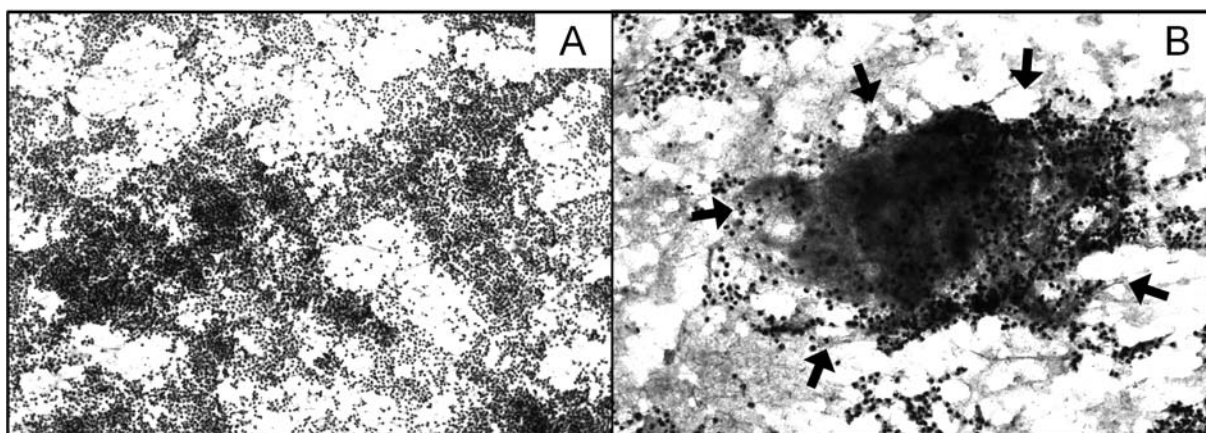


Fig. 3. Exudado inflamatorio con acúmulos tridimensionales filamentosos y algodonosos compatibles con *Actinomyces*. Tinción de Papanicolaou, A: 100X; B: 400X.

DISCUSIÓN

La actinomicosis es una entidad poco frecuente en Valencia (España), probablemente debido al uso controlado de antibióticos y a la mejor higiene dental de la población (7). Su presentación clínica es muy variada, pudiendo simular desde un cuadro infeccioso banal hasta una neoplasia. Es por ello, que ante un cuadro clínico de dudoso origen, con síntomas inespecíficos, pruebas microbiológicas repetitivamente negativas y con imágenes radiológicas sospechosas de neoplasia pulmonar se debe considerar la posibilidad de existencia de actinomicosis, sobre todo en pacientes predisuestos como inmunodeprimidos (VIH positivo, alcohólicos, diabéticos, transplantados, edad avanzada), fumadores, bajo nivel socioeconómico con mal estado bucodental, enfermedades asociadas como lesiones por tuberculosis pulmonar antigua, bronquiectasias y bronquitis crónica (2, 4, 8, 9) y en casos excepcionales, como la presencia de un cuerpo extraño, neoplasias o tuberculosis concomitantes (2, 7).

Debido a la dificultad para aislar y cultivar *Actinomyces*, dado que se trata de bacterias anaerobias que precisan largo tiempo de incubación, la PAAF representa una herramienta sencilla, con menor grado de invasividad, de bajo costo y elevada sensibilidad para un diagnóstico rápido de esta infección, principalmente en casos de sospecha de neoplasia, evitando así retrasos en el tratamiento (5). Por otra parte, los cultivos de esputo no son de gran utilidad, debido a que fácilmente pueden contaminarse con *Actinomyces* procedentes de flora orofaríngea. La respuesta a la penicilina, tetraciclinas y otros antibióticos es rápida y definitiva, bajo la condición de que se mantengan durante largo tiempo; en las formas graves se aconseja tratamientos de 6 a 12 meses, para disminuir así las recaídas. De todas

formas no es frecuente la producción de resistencia.

La PAAF se ha utilizado en el diagnóstico de actinomicosis en diferentes localizaciones orgánicas, con potencial valor en la detección oportuna en dichas ubicaciones (10). En muestras celulares, la ausencia de lesiones malignas, la presencia de exudado inflamatorio y bacterias morfológicamente compatibles con *Actinomyces* permite realizar el diagnóstico de esta infección y, a su vez, descartar rápida y efectivamente procesos neoplásicos (6).

REFERENCIAS

1. Holt JG, Krieg NR, Sneath P, Staley JT, Williams ST. *Bergey's Manual of Determinative Bacteriology*. 2000 (9th edition) Lippincot Williams & Wilkins. pag 571-572.
2. Ibáñez-Nolla J, Carratalá J, Cucurull J, Corbella X, Oliveras A, Curull V, Linares J, Gudiol F. Actinomyces torácica. *Enferm Infecc Microbiol Clin*, 1993; 11: 433-436.
3. Mabeza GF, Macfarlane J. Pulmonary actinomyces. *Eur Respir J* 2003; 21: 545-551.
4. Chouabe S, Perdu D, Deslée C, Milosevic D, Marque E, Lebargy F. Endobronchial actinomyces associated with foreign body: four cases and a review of the literature. *Chest* 2002; 121: 2069-2072.
5. Pollock PG, Meyers DS, Frable WJ, Valicenti JF Jr, Koontz FP, Beavert CS. Rapid diagnosis of actinomyces by thin-needle aspiration biopsy. *Am J Clin Pathol* 1978; 70:27-30.
6. Das DK. Actinomyces in fine needle aspiration cytology. *Cytopathology* 1994; 5: 243-250.
7. Custal-Teixidor M, Trull-Gimbernat JM, Garijo-López G, Valldosera-Rosello M. Fine-needle aspiration cytology in the diagnosis of cervicofacial actinomyces: report of 15 cases. *Med Oral Patol Oral Cir Bucal* 2004; 9:464-470.

8. **Kammoun K, Garrigue V, Bouloux C, Chong G, Baldet P, Mourad G.** Actinomyces after renal transplantation: a propos of 1 case and review of the literature. *Nephrologie*, 2001; 22:21-23.
9. **Avisbal Portillo N, Rueda Ríos C, Benítez Doménech A.** Actinomyces como causa de un derrame pleural. *Arch Bronconeumol*, 2002; 38:153-154.
10. **Kumar PV, Javid SA, Beddayat GR, Amrollahi A.** An unusual case of actinomyces diagnosed by fine needle aspiration cytology. *Acta Cytol* 1990; 34:908-910.