

Vol. 9 N° 2 • Julio - Diciembre 2019



ABORDAJE ENDOSCÓPICO NASAL PARA EL CIERRE DE FISTULAS DE LIQUIDO CEFALORRAQUÍDEO, LOCALIZADAS EN LA LAMINA CRIBIFORME DEL ETMOIDE. NUESTRA EXPERIENCIA

(Nasal endoscopic approach for the closure of cephalorrachid liquid fistules, located on the
cribiforme sheet of the etmoid. Our experience)

Mysel Ortiz

Servicio de Otorrinolaringología del Hospital Universitario de Maracaibo, Estado Zulia - Venezuela
myselortiz@gmail.com

RESUMEN

Actualmente el cierre de las fistulas de líquido cefalorraquídeo (FLCR) se realiza con técnicas endoscópicas que permiten un abordaje directo, menos invasivo, evitando la craneotomía, la cual tiene alta morbilidad, como la anosmia permanente, y no garantiza el cierre del defecto. **Objetivo:** Describir una experiencia en el manejo de las FLCR, localizadas en la lámina cribiforme del etmoides (LCE), utilizando abordaje endoscópico nasal (AEN) con preservación del cornete medio. **Material y Métodos:** Desde enero 2013 a diciembre 2015 se atendieron 18 pacientes en los servicios de Otorrinolaringología y Neurocirugía del Hospital Universitario de Maracaibo, diagnosticándoseles FLCR: 11 idiopáticas. 4 postraumáticas, 2 tumorales y 1 aracnoidocele esfenoidal. Edad promedio 45 años, sexo femenino 5:1. El diagnóstico se hizo en base a presentación clínica, TAC de nariz y senos paranasales y Mielocisternoresonancia. Se tomó como muestra 11 pacientes con FLCR idiopática, de la fóvea cribiforme. Se practicó AEN previa colocación de Fluoresceína intratecal 30 minutos antes de la cirugía, con posterior localización y cierre del defecto con cartílago autólogo más medialización del cornete medio. **Resultados:** 11 cirugías, todas AEN y preservación del cornete medio. En todos se localizó el sitio exacto de la fístula, posterior a la aplicación de la fluoresceína intratecal. Los defectos fueron menores a 1cm, tiempo quirúrgico promedio 1 hora. Sin complicaciones transoperatorias, tiempo de hospitalización 1 día, evolución postoperatoria satisfactoria.

Recibido: 20/03/2019 **Aceptado:** 01/04/2019

Conclusión: El AEN con preservación y medialización del cornete medio resulta ideal para el cierre de FLCR localizadas en la LCE.

Palabras clave: Fístula de líquido cefalorraquídeo, Cierre de fístula, Abordaje endoscópico nasal.

ABSTRACT

Currently the closure of cerebrospinal fluid's fistulas (CEFL) is performed with endoscopic techniques that allows a direct, less invasive approach, avoiding craniotomy, which has high morbidity which include permanent anosmia, and does not guarantee defect closure. **Objective:** To describe an experience in the management of CEFL located in the cribriform plate of ethmoid (CPE), using nasal endoscopic approach (NEA) with preservation of the middle turbinate. **Materials and Methods:** From January 2013 to December 2015, 18 patients were treated in the service of Otolaryngology and Neurosurgery of the University Hospital of Maracaibo, making the diagnosis of CEFL: 11 Idiopathic, 4 Posttraumatic, 2 tumoral and 1 arachnoidocelelesphenoidalis. The Average age was 45 years, female 5: 1. The diagnosis was based on clinical presentation, nose and paranasal sinuses CT and Mielocisternoresonancy. The sample was 11 patients with idiopathic CEFL located in CPE. NEA was performed after placement of intrathecal fluorescein 1 hour before surgery, plus location and closing the defect with autologous cartilage more medialization of the middle turbinate. **Results:** 11 surgeries, all extraetmoidal NEA with preservation of the medial turbinate, in all the exact site, after application of intrathecal fluorescein fistula was located. The defects were less than 1 cm, average operating time

1 hour. No intraoperative complications, length of stay 1 day, satisfactory postoperative course. **Conclusion:** The NEA with preservation and medialization of the middle turbinate is ideal for the closure of CEFL located in the CPE.

Keywords: Cerebrospinal fluid's fistula, fistula closure, nasal endoscopic approach.

INTRODUCCIÓN

La fistula de líquido cefalorraquídeo (FLCR) con exteriorización nasal, no es más que la comunicación del espacio subaracnoideo a la región nasosinusal producto de la pérdida de continuidad en la estructura osteo-meningea de la base del cráneo anterior y que se manifiesta con la salida de líquido cefalorraquídeo a través de las fosas nasales.

Actualmente, el cierre de las FLCR, se realiza con técnicas endoscópicas que permiten un abordaje directo, mínimamente invasivo, con una alta tasa de eficacia, disminuyendo con esto la morbilidad que generan los abordajes externos a través de la craneotomía, en donde es inevitable la anosmia permanente generada por el procedimiento, además de no garantizar en el 100% de los casos el cierre del defecto (González, Chávez y Velázquez, 2012).

En 1952 Hirsch reportó el cierre trasnasal de la fístula de líquido cefalorraquídeo, que requiere resección submucosa del septum nasal para lograr una adecuada visualización (Hirsch, 1952). Lehrer y Deutsch (1970) propusieron el uso del microscopio como auxiliar en el cierre de las fístulas de líquido cefalorraquídeo (Hirsch, 1952; Lehrer y Deutsch, 1970). Pero no fue sino hasta 1981, cuando Wigand (1981) y Stankiewickz (1989) propusieron el cierre endoscópico de pequeñas fístulas de líquido cefalorraquídeo utilizando pegamento de fibrina (Wigand, 1981; Stankiewickz, 1989). Messerklinger describió la aplicación de la fluoresceína intratecal para la localización exacta de las fístulas de LCR en la fosa craneal anterior (González, Chávez y Velázquez, 2012). Actualmente no se concibe la idea de realizar estos cierres si no es a través de estas técnicas endoscópicas (Dodson, Gross, Swerdloff y Gustafson, 1994; Landeiro, Flores y Lapenta, 2004). La finalidad de la cirugía endoscópica nasal, es ocasionar el menor daño posible a las estructuras vecinas conservando al máximo la función nasal no solo la respiratoria si no también la olfatoria y con un menor tiempo quirúrgico, logrando buenos resultados en el 98% de los casos (Dodson, Gross, Swerdloff y

Gustafson, 1994; Landeiro, Flores y Lapenta, 2004; Macías, Sánchez y Gutiérrez, 2005).

Es por todo lo anteriormente expuesto se presenta esta experiencia.

OBJETIVO

Describir una experiencia en el manejo de las FLCR, localizadas en la lámina cribiforme del etmoides, utilizando un abordaje endoscópico nasal (AEN) y preservando el cornete medio.

MATERIAL Y MÉTODO

Se trata de una investigación prospectiva, longitudinal, que consistió en la recolección de los pacientes que acudieron desde enero 2013 a diciembre 2015 a los servicios de Otorrinolaringología y Neurocirugía del Hospital Universitario de Maracaibo, y a quienes se le diagnosticó FLCR.

A cada paciente seleccionado se le explico el estudio; se le solicito su consentimiento informado como uno de los criterios de inclusión.

Criterios de inclusión:

Fistulas localizadas en la lámina cribiforme del etmoides (LCE).

Autorizar por escrito su participación en la investigación.

Criterios de exclusión:

Otras localizaciones como por ejemplo fovea etmoidal, esfenoideas y frontales. A todos se les realizo TAC de nariz y SPN de alta resolución y cortes de 1mm.

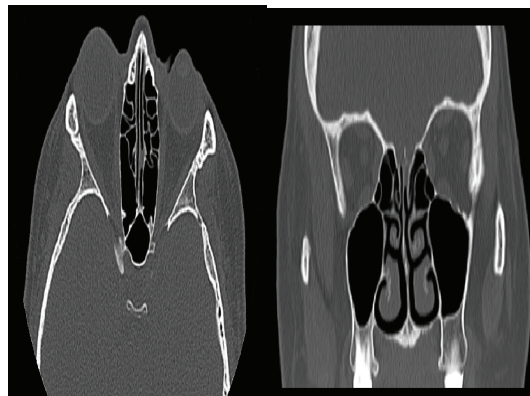


Figura 1. Tomografía de nariz y SPN Corte axial y coronal evidenciando defecto óseo de la lámina cribosa

Fuente: Ortiz (2019)

Así mismo, se les realizó Mielocisternoresonancia que permitió descartar patologías tumorales asociadas y signos de hipertensión endocraneal.

Se utilizó fluoresceína intratecal 20 a 30 minutos antes de la cirugía para la localización transoperatoria de la fístula, a través de una punción lumbar, se administró 1 cc de fluoresceína al 5% diluido en 9cc de LCR, en el espacio subaracnoideo y posteriormente colocando al paciente en posición Trendelenburg.

Al momento de la punción lumbar se procedió a medir la presión del LCR, descartando la hipertensión endocraneal benigna. Previo a este procedimiento se epaminizó a los pacientes a razón de 10 mg/kg diluidos en 500cc de solución salina al 0.9%, a pasar endovenoso 1 hora antes de la cirugía.

Los pacientes seleccionados se les realizó cierre de la FLCR utilizando AEN con preservación y medialización del cornete medio.

Este abordaje consiste en el uso de visión endoscópica con óptica de 0° y 70°, preparación del campo quirúrgico con cotonoides impregnados en oximetazolina e Infiltración de cefarcaína con adrenalina diluido 1:100,000, colocados a través del corredor nasal entre el septum y la cara septal del cornete medio, para lograr la vasoconstricción de la mucosa. Luego se retira el cotonoides y se procede a la identificación adecuada del defecto, con la ayuda de la tinción de la fluoresceína que discurre a través de este, tiñendo los tejidos de un amarillo intenso que se hace refringente a la luz del endoscopio, se procede a la remoción de la mucosa que rodea el defecto y en caso de existir protrusión del saco meníngeo se recoge con el uso de pinza bipolar haciendo pequeños toques sobre el mismo permitiendo que este regrese a la cavidad intracraneal, luego se coloca el injerto septal autólogo, previamente preparado. Para la colocación del mismo utilizamos la técnica de cierre overlay recubriéndolo con un colgajo mucoso septal y reforzándolo con la medialización del cornete medio ipsilateral, al cual previamente se le ha desmucoperiostizado la cara septal, lo que permite inducir una sinequia controlada, asegurando y reforzando los injertos previamente colocados y actuando a su vez como un injerto 100% vascularizado garantizando aún más el éxito de la cirugía.

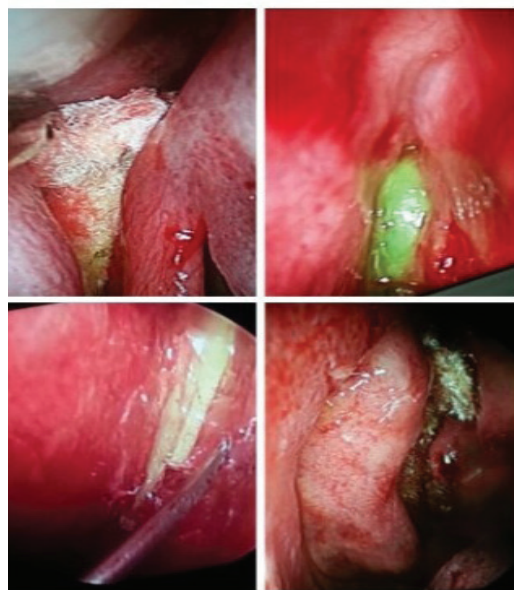

Figura 2. Pasos de la cirugía
Fuente: Ortiz (2019)

RESULTADOS

La población total fue de 18 pacientes, de estos 11 resultaron espontáneas y de etiología idiopática, 4 postraumáticas, 2 tumorales y 1 aracnoidocele esfenoidal.

Con respecto al sexo 15 fueron mujeres y 3 hombres, con una relación mujer/hombre: 5/1.

Las edades estuvieron comprendidas entre 36 y 54 años, con edad promedio de 45 años.

La evolución de la fístula previo al diagnóstico fue de 15 días a 2 años.

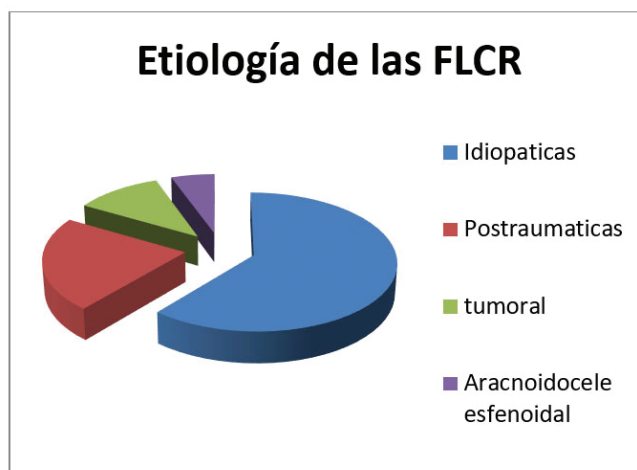


Figura 3. Representación gráfica de la etiología de la FLCR
Fuente: Ortiz (2019)

El diagnóstico se hizo en base a presentación clínica, donde el 100% de los pacientes refirió rinoliquia unilateral. En el estudio endoscópico solo en el 1% se pudo visualizar el defecto de la cribosa anterior. A todos se les realizó TAC de nariz y SPN de alta resolución en las que se identificó el defecto óseo en el 100% de los casos, así mismo por protocolo se le realizó además a todos los pacientes la Mielocisternoresonancia lo que permitió descartar otras causas de la fistula, así como confirmar el sitio de la misma. En cuanto a la localización 11 se encontraron en la lámina cribiforme del etmoides, de estas el 70% (8 pacientes), se hallaron del lado izquierdo y el 30% (3 pacientes) del lado derecho. Del resto de las localizaciones, las encontradas en el seno esfenoidal fueron 2 por persistencia del conducto de Sternberg asociado además 1 de ellas a silla turca vacía y otra aun macroadenoma hipofisario y 4 por trauma craneoencefálico severo localizándose en las paredes laterales del cuerpo del esfenoides y asociado a una exagerada neumatización del mismo. A estos 11 pacientes, que se les diagnosticó FLCR en la LCE y se les practicó AEN con preservación del cornete medio. El tiempo quirúrgico osciló entre 45 a 75 minutos con un promedio de 1 hora.

Localización de las FLCR

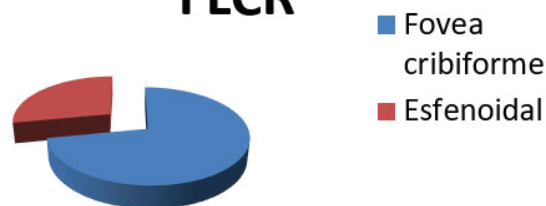


Figura 4. Representación gráfica de la localización topográfica de la FLCR

Fuente: Ortiz (2019)

En todos se localizó el sitio exacto de la fistula, gracias al uso de la fluoresceína. Los defectos óseos (fistula) fueron menor a 1cm. No hubo complicaciones transoperatorias asociadas a la cirugía y tampoco asociado al uso de la fluoresceína. En todos se utilizó una pequeña lamina de cartílago septal autólogo el cual se dispuso sobre directamente sobre el defecto, tipo overlay. Se mantuvo una hospitalización postoperatoria de 24 horas, todos recibieron antibiótico de amplio espectro duran-

te 10 días más acetazolamida 250 mgs durante 15 días, ambos vía oral. A todos los pacientes se les hizo control a los 5, 10 y 21 días posteriormente, a los 3 meses se les realizó un control tomográfico, donde se visualizó el perfecto estado del injerto con cierre hermético del defecto en el 99% de los casos, ya que 1 paciente no asistió al control. Luego se mantuvo un control anual que varió de 3 a 5 años. De estos 10 pacientes que mantuvieron control solo 1 recidivó después de 5 años posterior a un cuadro de rinosinusitis no tratada.

DISCUSIÓN

La literatura describe que aproximadamente el 80% de las FLCR son debidas a traumatismos craneoencefálicos, el 16% asociado a trauma quirúrgico o iatrogénicas y solo un 4% de origen espontáneo y/o idiopático y son clasificadas como no traumáticas (Hirsch, 1952; Macías, Sánchez y Gutiérrez, 2005; González, Chávez y Velázquez, 2012; Gómez, Alarcón y Ortiz, 2013), en nuestra casuística las FLCR de origen espontáneo e idiopáticas ocuparon el 61,11% de la población total, las traumáticas en un segundo lugar con 22,22%, las de origen tumoral un 11,11% y las asociadas a silla turca vacía o aracnoidocele selar un 5,55%, discrepando con lo expuestos por otros autores.

Los sitios más frecuentes de presentación de estas lesiones son el techo del etmoides anterior y posterior, a nivel de la lamela lateral, lámina cribosa, techo y pared lateral del seno esfenoidal. El sitio más común de las FLCR espontáneas, es el área de la lámina cribiforme (Hirsch, 1952; González, Chávez y Velázquez, 2012; Lehrer y Deutsch, 1970) encontradas alrededor de la lamela lateral (la delgada unión ósea entre la lámina cribiforme y la fovea etmoidal) (Dodson, Gross, Swerdloff y Gustafson, 1994), lo que coincide con nuestra investigación en donde el 61.11% se localizaron en la LCE.

El segundo lugar en nuestra casuística fueron las esfenoidales, 2 por persistencia del conducto de Sternberg, que no es más, que la permanencia del conducto craneofaríngeo, por falta de fusión de las diferentes partes del hueso esfenoidal durante la etapa embrionaria (Gómez, Alarcón y Ortiz, 2013; Moreno, Dávila, Muñoz, Laffond y Lorente, 1999).

Las FLCR postraumáticas se localizan en la lámina cribiforme, fovea etmoidal y pared posterior del seno esfenoidal o frontal, a diferencia, en nuestro estudio vimos que son más frecuentes en las paredes laterales del seno esfenoidal, probable-

mente debido al adelgazamiento de estas paredes y la relación que guarda con estructuras vasculo-nerviosas. Las fístulas de líquido cefalorraquídeo se manifestaron con más frecuencia en el sexo femenino (Moreno, Dávila, Muñoz, Laffond y Lorente, 1999; Abuabara, 2007; Gómez, Alarcón y Ortiz, 2013), lo que coincide con nuestra población donde la relación mujer/hombre es de 5/1.

En cuanto al diagnóstico nos basamos en una minuciosa historia clínica, que incluyeran los hallazgos endoscópicos, y estudios imagenológicos, como TAC, RMN, simples y/o con contraste y pruebas de laboratorios con la determinación de glucosa de la rinorrea. La determinación de B-2 transferrina con sensibilidad de 100% y especificidad de 95 % (Abuabara, 2007), no se realiza en nuestro medio.

La localización preoperatoria de la FLCR la realizamos principalmente con tomografía computarizada de alta resolución, lo que permite identificar el defecto óseo y planificar el abordaje quirúrgico (Macías, Sánchez y Gutiérrez, 2005). La Mielocisternoresonancia es un estudio invasivo, que presta mayor utilidad cuando el defecto óseo es inaparente y la FLCR se encuentra activa, permite además, diferenciar distintas densidades de tejidos blandos. En secuencia T2 es posible visualizar el LCR saliendo por el defecto.

Algunos autores recomiendan la administración de la fluoresceína este es un colorante de amplio uso en medicina, principalmente en oftalmología. Su indicación en cirugía endoscópica de senos paranasales ha sido señalado en diversas publicaciones, no reportándose hasta la fecha contraindicaciones para su administración por vía intratecal. El principio de su uso se basa en el reconocimiento del colorante en el LCR, que se filtra vía la fístula a través del defecto óseo, y puede ser visualizado fácilmente al examen físico o bajo visión endoscópica (Schmidt y Rebolledo, 2003). Nosotros la utilizamos fundamentalmente en el preoperatorio, siendo de gran utilidad en la localización del defecto y la comprobación del cierre de la fístula durante la cirugía. No obstante con su uso a altas dosis se han descrito complicaciones como debilidad y parestesias de extremidades inferiores, convulsiones, opistótonos y déficit de pares craneanos (Dodson, Gross, Swerdloff y Gustafson, 1994; Schmidt y Rebolledo, 2003; Landeiro, Flores y Lapenta, 2004), en ninguno de nuestros pacientes se presentaron estas complicaciones. Esta se administra 30 a 45 minutos antes de la intervención en posición Trendelenburg, a una dosis de 0.2 cm³ al 5% (Schmidt

y Rebolledo, 2003; González, Chávez y Velázquez, 2012), se obtuvo excelentes resultados con una tinción extraordinaria usando 1cc al 5% diluido en 9cc de LCR, 20 a 30 minutos antes de la cirugía.

La mayoría de los autores en referencia clasifican los injertos en libres o pediculados. Los más utilizados fueron la fascia temporal, el colgajo nasoseptal y el colgajo de cornete medio, se recomienda el cierre de la FLCR con injerto de cartílago septal y la medialización del cornete medio, el cual actúa como un injerto pediculado 100% vascularizado. En todos los pacientes, se utilizó Gelfoam®, surgicel®. Y se colocó un tapón anterior con dedo de guante impregnado de algún ungüento a base de agua durante 3 a 5 horas. La técnica de colocación del injerto fue tipo overlay en los 11 pacientes.

El manejo postquirúrgico fue de reposo absoluto las primeras 24 horas, en posición semifowler a 30 a 45 grados; se utilizó diuréticos (acetazolamida), recomendaciones como evitar esfuerzo físico o maniobras de Valsalva y antibioticoterapia profiláctica. El seguimiento posoperatorio coincide con otros autores en que debe ser de 3 a 90 meses, con exploraciones endoscópicas y control tomográfico a los 3 meses de la cirugía.

CONCLUSIONES

- Las FLCR en la población en estudio fue espontánea y de origen idiopático
- De la población total el mayor porcentaje de FLCR se localizó en la lámina cribiforme.
- El estudio de elección sigue siendo la TAC de SPN de alta resolución, quedando la Mielocisternoresonancia para cuando exista duda diagnóstica
- El uso de la fluoresceína intratecal 20 a 30min antes de la cirugía permite la localización exacta del defecto y acorta el tiempo quirúrgico.
- El Abordaje Endoscópico Nasal con preservación y medialización del cornete medio resulta ideal para el cierre de FLCR localizadas en la lámina cribiforme garantizando no solo el éxito de la cirugía, si no, también respetando la fisiología de la función respiratoria y olfatoria de la nariz.

REFERENCIAS BIBLIOGRÁFICAS

- Abuabara A. (2007). Cerebrospinal fluid rhinorrhea: diagnosis and management. *Med Oral Patol Oral Cir Bucal*; 12: 397-400.
- Dodson EE, Gross CW, Swerdloff JL, Gustafson LM. (1994). Transnasal endoscopic repair of cerebrospinal fluid rhinorrhea and skull base defects: a review of twenty nine cases. *Otolaryngol Head Neck Surg*; 111: 600-5.
- Dohlman G. (1948). Spontaneous cerebrospinal rhinorrhea. *Acta Otolaryngol Suppl (Stockh)*; 67:20-3.
- Gómez Hermosilla, Oscar; Alarcón Peralta, Leticia; Ortiz Bogado, José (2013). Abordaje endoscópico endonasal de fístulas de líquido cefalorraquídeo: nuestra experiencia. *Rev. Cir. Parag. Vol. 37; N° 2*.
- González-Sánchez JG, Chávez-Velázquez AM, Velázquez-Santana H. (2012). Manejo integral de fístulas de líquido cefalorraquídeo. *An Orl Mex*; 57(1): 25-30.
- Hirsch O. (1952). Successful closure of cerebrospinal fluid rhinorrhea by endonasal surgery. *Arch Otolaryngol*; 56: 1-13.
- Landeiro JA, Flores MS, Lázaro BC, Melo MH. (2004). Surgical management of cerebrospinal fluid rhinorrhea under endoscopic control. *Arq Neuropsiquiatr*; 62(3- B): 827-31.
- Lehrer J, Deutsch H. (1970). Intranasal surgery for cerebrospinal fluid rhinorrhea. *Mt Sinai J Med*; 37: 133-8.
- Macías Luis, Sánchez Alain, Gutiérrez Juan. (2005). Cierre endoscópico de fístulas de líquido cefalorraquídeo en la fosa craneana anterior. *AN ORL MEX Vol 50, No 4: 92-97*.
- Moreno E, Dávila I, Muñoz A, Laffond E, Lorente F. (1999). Rinorrea de dos años de evolución resistente al tratamiento habitual. *Alergol Inmunol Clin*;14(2):110-113.
- Schmidt Thomas, Rebolledo Víctor (2003). Uso de fluoresceína en el diagnóstico y tratamiento de las fístulas de líquido cefalorraquídeo. *Rev. Otorrinolaringol. Cir. Cabeza Cuello*; 63: 143.
- Stankiewicz JA. (1989). Complications in endoscopic ethmoidectomy: an update. *Laryngoscope*; 99: 686- 90.
- Wigand ME. (1981). Transnasal ethmoidectomy under endoscopic control. *Rhinology*; 19: 7-15.
- Zaret DC, Morrison H, Guilbramson R, Veren DF. (1992). Immunofixation to quantify beta 2-transferrin in cerebrospinal fluid to detect leakage of cerebrospinal fluid from skull injury. *Clin Chem*; 38: 1908-12.